Lane Medical Library

Aus dem Pathologischen Institut des Krankenhauses München-Schwabing
Direktor: Professor Dr. Singer.

STANFORD UNIVERSITY
NOV
17
1938
LIBRARY

Über Appendicitis im frühesten Kindesalter.

Inaugural-Dissertation

zur Erlangung der medizinischen Doktorwürde

der hohen medizinischen Fakultät

der Ludwigs-Maximilians-Universität

zu München

vorgelegt von

Käte Bärlehner

Medizinalpraktikantin am Krankenhaus der Barmh. Brüder Regensburg.

Kallmünz
Buchdruckerei von M. Laßleben
1937

Referent: Prof. Dr. Singer.

Meinem lieben Vater in Dankbarkeit gewidmet.

Digitized by the Internet Archive
in 2026

https://archive.org/details/IA40153721_0264

Appendicitis im frühesten Kindesalter.

Kindliche Appendicitis im allgemeinen ist schon vielfach im Schrifttum behandelt worden, dagegen sind verhältnismäßig wenige Beobachtungen von Säuglingsappendicitis mitgeteilt. Wenn man die Statistiken von Autoren einer Prüfung unterzieht, kann man feststellen, daß die Krankheit in den ersten zwei Lebensjahren nur ganz selten und mit hoher Mortalitätsziffer vorkommt. Woodall gibt unter 295 Kindern mit Appendicitis das jüngste mit 2 Jahren an, ebenso Seeger bei nahezu 9000 Kindern. Nach Werthman ist die Mortalität um so größer, je früher die Erkrankung auftritt; sie wird im ersten Lebensjahr mit 100%, im 2. mit 78% und später mit 11,7% angegeben. Der Grund zu dieser hohen Sterblichkeit liegt darin, daß in den meisten Fällen bei den wenig ausgeprägten Symptomen an eine richtige Diagnose intra vitam überhaupt nicht gedacht wird oder bei dem überaus schnellen Krankheitsverlauf ein chirurgischer Eingriff zu spät erfolgt. In Anbetracht der Seltenheit von Appendicitis beim Säugling beansprucht jeder gut beobachtete und untersuchte Fall erhöhtes Interesse und ich will an Hand eines solchen näher auf Form, Ursache und Entstehung und klinische Erscheinungen der Appendicitis eingehen.

Die häufigste Form der Säuglingsappendicitis ist in fast 70% der in der Literatur beschriebenen Fälle die der Appendicitis gangränosa perforans mit anschließender Peritonitis. Der Hauptgrund hierfür liegt wohl in der geringen Widerstandsfähigkeit des kindlichen Peritoneums und in der mäßigen Ausbildung der Lymphfollikel. Meist fand sich die Schleimhaut distal auf größere Bezirke nekrotisch, gangränös mit eitrig-fibrinösen Belägen, die Serosa ebenfalls mit eitrig-fibrinösem Exsudat belegt, ebenso das Mesenteriolum. Weiter traten Thrombosen und Infarkte auf und der Grund zur Perforation war gegeben. Drachter behauptet, daß viele Patienten an Peritonitis sterben, ohne daß der Wurm eine Perforation aufweist. Er erklärt das so, daß lange vor völliger Gangrän die Wand durchlässig wird für die im Innern des Wurmes entwickelten und abgesperrten Toxine, etwas später für die Erreger selbst. Die dann im Gefolge auftretende Peritonitis nannte er Durchwanderungsperitonitis. In der weitaus größten Mehrzahl der Fälle erfolgt die Perforation auf Grund eines viele Stunden, bisweilen Tage dauernden ulcerativen Prozesses, der die Wand langsam arrodiert.

In wenigen anderen Fällen war nicht die diffuse Peritonitis der Ausgang der gangränösen Appendicitis, sondern es kam zu einem Ab-

schluß des entzündlichen Herdes gegen die Bauchhöhle hin. Dieser Abschluß erfolgt in der Weise, daß die benachbarten Darmschlingen und Netz sich dem entzündlichen Organ anlegen, mit diesem verkleben und so einen natürlichen Wall gegen die gesunde Umgebung liefern. Ist der Wurm nahe der Bauchwand vorne, seitlich oder hinten gelegen, so wird das Peritoneum parietale des betreffenden Teiles der Bauchwand in den entzündlichen Prozeß miteinbezogen. Liegt der Wurm in einer gewissen Entfernung vom Peritoneum der vorderen, seitlichen oder hinteren Bauchwand, also in der Mitte der rechten Unterbauchgegend, oder im kleinen Becken, so kann die Abriegelung durch benachbarte Dünndarmschlingen und Netz zustandekommen, ohne daß das Bauchwandperitoneum in den sich abschließenden Abszeß mit einbezogen wird.

Bei den von uns beobachteten und am 11. 7. 34 S. 543/34 sezierten 2 Monate alten Säuglings fand sich an der unteren Wand des Ileums ein etwa wallnußgroßer Tumor, der der Cöcalwand angeheftet ist und über den hinweg der erweiterte Wurm zieht, um schließlich im Tumor selbst aufzugehen. Im Wurm selbst zeigte sich eine subchronische bis subakute Appendicitis. An der Spitze des Wurmes fand sich eine Empyemhöhle mit Ausbildung einer fibrinösen Empyemwand und ausgedehnten Granulationswucherungen des Mesenteriolums und pericökalen Gewebes. Die entzündlichen Veränderungen haben auch auf die Wand des Ileums übergegriffen, unmittelbar an der Einmündungsstelle desselben in das Cöcum. Es handelte sich offenbar um die pangränöse Form der Appendicitis mit folgender Perforation an der Spitze, die sich aber gegen die Bauchhöhle durch eine Empyemwand abgekapselt hat. Daß die Erweiterung an der Spitze eine Neubildung ist, und nicht dem Wurm selbst angehört, zeigte die histologische Untersuchung, da die Schleimhaut in der Empyemhöhle aufhört.

Was nun den Ursachenkreis der Appendicitis betrifft, muß man zuerst vor allem auf den besonderen anatomischen Bau eingehen. Der Wurmfortsatz entsteht in der 5.—6. Fötalwoche und zwar nicht durch Aussprossung, sondern durch Zurückbleiben des Blinddarmgrundes im Wachstum. Durch dieses Zurückbleiben im Wachstum macht der zur Appendix gewordene Blinddarmgrund ein trichterförmiges Stadium im 6. Fötalmonat durch, das zur Zeit der Geburt im wesentlichen noch erhalten ist. Die Trichterform ist der Typus für den Fötus, beim Neugebornenen findet man häufig schon das distale Ende etwas cylindrisch umgewandelt. Weiterhin bildet sich das proximale Ende um, sodaß die gewöhnlich scharf abgesetzte Form des Erwachsenen im Laufe des 3.—4. Lebensjahres erreicht wird. Die Trichterform des Säuglingswurmfortsatzes läßt annehmen, daß eine Koststagnation u. Kotsteinbildung, wie sie beim Erwachsenen häufig zur

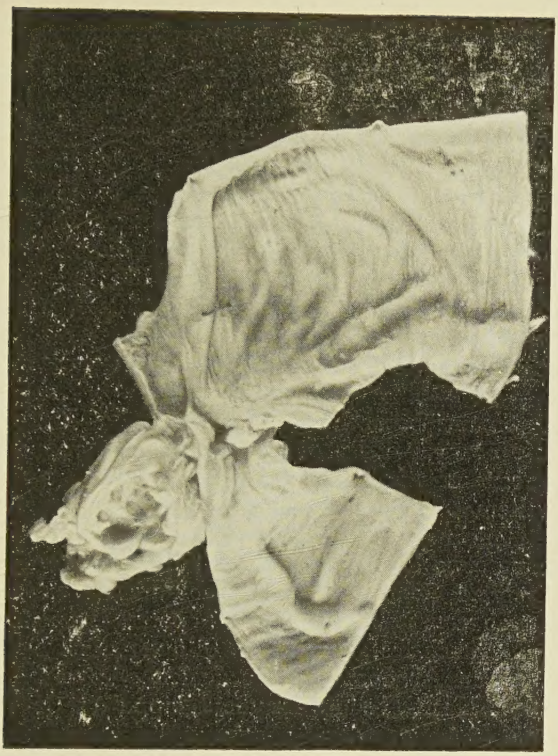

Ergebnis bei der Sektion S. 543/34 eines 2 Monate alten Säuglings: Das Photogramm zeigt den Übergang des Ileums in das Cöcum und den Anfangsteil des Colon ascendens. Der Appendixabgang liegt direkt bei der Ileocöcalklappe, ist trichterförmig, mit weitem Lumen. Nach einem Verlauf von etwa 1 cm tritt plötzlich eine Knickung ein in der Schleimhaut, diese verschwindet und geht wahrscheinlich über in eine kirschkerngroße Höhle an der Appendixspitze. Der Wurmfortsatz ist der Länge nach geschnitten mit der anschließenden Empyemwand.

Ursache der Entzündung wird, hier nur in seltenen Fällen in Frage kommt.

Neben der Entwicklung ist noch von wesentlichen Einfluß die Lage des Wurmfortsatzes, die in vielen Fällen durch ihre Abweichungen die Entzündung beim Säugling begünstigt. Drachter sieht in der übergroßen Mehrzahl der Fälle von Appendicitis gangränosa beim Kinde die teilweise oder völlige Unwegsamkeit des Wurmfortsatzes als ursächliche Bedingungen. Die Entzündung kann hervorgerufen sein, durch Ursache, die im Lumen des betreffenden Darmabschnittes, in dessen Wand oder außerhalb des Organes gelegen sind. Albrecht fand bei 500 Kinderleichen in 15% derartige kongenitale Anomalien. Er stellte fest, daß im frühesten Säuglingsalter diese durch Verwachsungen bedingt, durch zarte Peritonealduplikaturen erzeugt und zweifellos angeboren sind. Deshalb

die Fixation einzelner Teile des Wurmfortsatzes an deren Umgebung und die daraus entstehenden Knickungen. Bestimmt werden die Lageverschiedenheiten durch solche der Spitze und der Basis. Die Lage der Spitze wird in der Hauptsache durch die Lage des Blinddarmes bestimmt, während für die Lage der Spitze noch die Verlaufsrichtung des Wurmfortsatzes entscheidend ist. Bald durch Lageveränderung der Abgangsstelle, bald durch die Verlaufsrichtung, bald durch beides hervorgerufen, findet man die Spitze des Wurmfortsatzes unter anderem an der Leber, Gallenblase, Milz, an einer Niere, in einen Bruchsack verlagert. Handelt es sich um eine angeborene Hernie, so kann als Grund eine fötale Peritonitis angenommen werden.

Bei dem von uns beobachteten Fall liegt der Wurmfortsatzabgang nicht, wie normal, etwas distal hinten unten von der Bauhinischen Klappe, sondern direkt bei der Ileocöcalklappe. Er ist trichterförmig mit weitem Lumen. Nach einem Verlauf von etwa 1 cm tritt plötzlich eine Knickung in der Schleimhaut ein, diese verschwindet und geht in eine etwa kirschkerngroße Höhle über, welche an Stelle der Appendixspitze liegt. Eine Lippenbildung oder Gerlach'sche Klappe an der Abgangsstelle des Wurmfortsatzes ist nicht vorhanden. Sprengel stellt auch fest, daß solche Bildungen bei Neugeborenen, bei trichterformigen Abgang meistens fehlen oder nur ganz gering angedeutet seien. Nach Kelly ist die Klappe um so stärker ausgebildet, je spitzwinkeliger der Abgang ist, bei rechtwinkeligem Abgang fehlt sie.

Das Alter von 2 Monaten des Säuglings und die bei der Sektion gefundenen Ergebnisse lassen ferner auch an die Möglichkeit einer fötalen Erkrankung denken. Im Schrifttum findet man mehrere Beobachtungen verzeichnet, bei welchen eine intrauterine Erkrankung bestanden haben muß. So berichtet Jackson von der Sektion eines Mädchens, 55 Stunden nach der Geburt, wo er eine Schwellung und Verdickung des Cöcums und Wurmfortsatzes fand. Letzterer hatte an der medialen Seite eine kleine Perforationsöffnung. Ebenso fand er bei einem 2 Tage nach der Geburt gestorbenen Neugeborenen einen akut entzündeten Blinddarm zusammen mit Verwachsungen. Hill fand unmittelbar post partum eine Perforationsperitonitis mit Gangrän des Wurmfortsatzes. Diese Mitteilungen befestigen die Behauptung, daß eine peritoneale Entzündung sehr wohl schon während des intrauterinen Lebens bestehen kann. Bei all diesen Neugeborenen wurden die Eingeweide verklebt und mit fibrinösen Adhäsionen gefunden, also zeigend, daß der Prozeß schon vor der Geburt seinen Anfang genommen hatte. Entstehungsweise und Ursachen für diese fötale Erkrankung sind völlig unklar. Irgendwelche Erkrankungen der Mütter lagen in keinem dieser Fälle

vor. Gohrbrandt-Karger meint, es bliebe nichts anderes übrig, als eine erbliche Rassendisposition, eine Diathese anzunehmen, die in einer Entzündungsbereitschaft lymphatischer Organe liegt. Am ehesten lassen sich Parallelen ziehen zu den anfälligen lymphatischen Kindern, die leichter als andere, mit einer Lymphdrüsenschwellung reagieren. Für den Säugling wird dieser Erklärungsversuch wenig in Betracht kommen, da sein lymphatisches System sich erst in den ersten 2 Lebensjahren voll entwickelt.

In welchem Zusammenhang Appendicitis und fötale Peritonitis stehen, ist noch nicht geklärt worden. Knepper beschreibt ausführlich einen Fall bei einem $2^1/_2$ Monate alten Säugling. Auf Grund ausgedehnter strangförmiger Verwachsungen der Darmschlingen und Beckenorgane, der Gegend des Cöcums und aus dem Vorhandensein reichlich eingedickter Massen um den Appendix, dachte er an die Möglichkeit einer Erkrankung des Wurmes, die zum Ausgangspunkt einer fötalen Peritonitis wurde. Eindeutig auf eine fötale Erkrankung des Wurmes wies eine narbig ausgeheilte Perforation des Wurmfortsatzes hin. Eine Entstehungsursache durch Bakterien kommt hier kaum in Frage, sondern der Verfasser glaubt vielmehr, daß das eigentliche Krankheitsbild durch ganz andersartige Ursachen, etwa im Sinne der Ricker'schen Gefäßkrampftheorie oder durch Ähnliches ausgelöst wird. Alle Erklärungsversuche einer fötalen Appendicitis müssen wohl hypothetisch bleiben.

Ein weiteres Moment, das sicher für die Entstehungsursache maßgebend ist, liegt in dem histologischen Aufbau des Wurmfortsatzes. Nicht alle Bestandteile der Wurmfortsatzwand erscheinen gleichzeitig: Die Lieberkühn'schen Krypten treten in der 11. Fötalwoche, die Muscularis mucosae in der 16. Fötalwoche auf. Es finden sich also beim Neugeborenen entsprechend dem noch schwach entwickelten lymphatischen Gewebe sehr lange Drüsenschläuche. Im Epithel der Oberfläche und der Krypten sind die meisten Zellen im Zustande der Becherzellen, beim Kinde wird ihre Zahl etwas geringer, beim Erwachsenen sind sie fast ganz auf die Krypten beschränkt. Die Lymphknötchenanlagen sind im Anfang des 4. Fötalmonats erkennbar. Trotz dieses frühen Entwicklungsbeginnes ist die Menge des lymphatischen Gewebes zur Zeit der Geburt noch gering und entwickelt sich nach Ferry und Lach erst vom 3.—14. Tage nach der Geburt zu deutlichen, wenn auch spärlichen Lymphknötchen. Hand in Hand damit geht die Vermehrung lymphatischer Zellen auch in der Außenschicht der Unterschleimhaut, unter denen einige Zeit nach der Geburt Plasmazellformen auftreten. Renn schreibt diese der nach der Geburt eintretenden Bakterienansiedelung im Wurmfortsatz zu. Einige Eosinophile- und Mastzellen sind schon in der 2. Hälfte des Fötallebens zu

erkennen. Was die Menge des knötchenförmigen lymphatischen Gewebes im Wurmfortsatz betrifft, so nimmt sie im allgemeinen von der Basis zur Spitze zu und Brunn hat hauptsächlich den Schwerpunkt auf örtliche Umstände gelegt. Er fand nach einer akuten Entzündung Verminderung des lymphatischen Apparates, in chronischen Fällen jedoch überschießenden Ersatz. Man sieht also, daß im Gegensatz zum Erwachsenen trotz starker Entzündung nur ganz wenige Lymphfollikel vorhanden sind. Diese Tatsache hat sich auch bei unseren eigenen Beobachtungen bestätigt. Je mehr man sich der Grenze des Säuglingsalters nähert und je mehr die Follikelausbildung fortschreitet, umso häufiger tritt dann die Appendicitis auf, da bei allen entzündlichen Darmaffektionen in erster Linie der lymphatische Apparat in Tätigkeit tritt und es ganz natürlich ist, daß der Wurm seinem Aufbau entsprechend in Mitleidenschaft gezogen wird.

In der eigenen Beobachtung fand man den Wurm in seinem proximalen Teil an der Abgangsstelle vollkommen normal. Zeichen einer Entzündung fehlten. Auf mehreren Schnitten ist die Schleimhaut intakt, die Drüsen gut entwickelt. Die Submucosa zeigt nur hie und da einen Lymphknoten, je weiter sie distal zieht kommt noch eine kleinzellige lymphozytäre Infiltration dazu, sowie Hyperämie und ödematöse Schwellung. In der distalen Hälfte ist in der Submucosa deutliche Follikelbildung. Die Muscularis zeigt auf einzelnen Schnitten eine geringe Vermehrung des intermusculären Bindegewebes, die Muskelschicht selbst ist ganz besonders stark ausgebildet. Sofort denkt man an einen ähnlichen Riesenwuchs der Muskelschicht wie er bei Pylorusstenosen vorkommt. Vielleicht handelt es sich um neurofibromatöse Einlagerungen, etwas diesbezügliches konnte zwar auf den Schnitten nicht festgestellt werden. Die Serosa ist stellenweise verdickt, hyperämisch, mit nur wenigen Infiltraten. Zeichen einer chronisch entzündlichen Veränderung finden sich, je mehr man von der Knickungsstelle der Spitze zu kommt. In der Empyemhöhle hört die Schleimhaut vollkommen auf, es sind eine Menge Lymphfollikel zu finden, die Empyemhöhle ist also nicht ein Teil des Wurmfortsatzes, sondern Granulationsgewebe. Dieses betrifft hauptsächlich das Mesenteriolum und das Fettgewebe. Zusammenfassend wird wahrscheinlich der Entzündungsvorgang so gewesen sein, daß die Appendixspitze erkrankt war, dann perforiert ist und in der Umgebung sich verklebt und abgekapselt und so zur Ausbildung einer Empyemwand geführt hat.

Neben den im Bau des Wurmfortsatzes selbst begründeten Ursachen stehen solche, die durch Änderung der übrigen Organe oder der Umwelt zustandekommen. Aschoff sieht in der Appendicitis eine bakterielle Infektionskrankheit, aber niemand hat einen spezifischen Erreger dargestellt. Eine Fülle verschiedener Bakterien, teils

im Wurmfortsatz, teils im peritonealen Exsudat wurden gefunden, so z. B. Streptokokken, Pneumokokken, Staphylokokken und Colibazillen. Diese Mikroorganismen finden sich im ganzen Darm, auch beim gesunden Säugling, in erheblicher Menge, können aber nicht bei normaler Ernährung und gesundem Epithel ihre Tätigkeit entfalten. Böhming legt die Vermutung nahe, daß es ganz geringfügige sonst nicht beachtete Störungen, in der Ernährung sein könnten, die einerseits durch Alkalescenzverschiebungen innerhalb des Darminhaltes den normalerweise als bestehend anzunehmenden Antagonismus zwischen den verschiedenen Bakterienarten stören und damit eine Virulenzsteigerung der vorher nicht virulenten Bakterien bedingen könnten, die andererseits auf humoralem Wege die normalen Abwehr- und Sekretionsvorgänge in der Appendixwand schwächen und so an sich infektionsfähigen Bakterien die Möglichkeit des Eindringens ihrer Toxine in die Wand geben könnten. Wie gesagt ist die Anwesenheit der Bakterien allein noch nicht imstande eine Appendicitis hervorzurufen ohne ein auslösendes Moment. Wie beim Erwachsenen durch den cylindrischen Bau Kotretention und Kotsteine eine Rolle spielen, sind es beim Säugling Verdauungsstörungen und unzweckmäßige Ernährung. In 80% der Fälle, bei welchen nähere Angaben bestanden, handelte es sich um künstlich ernährte Kinder, die dann von vornherein eine gewisse Labilität ihres Darmes zeigen. Auch Kirmisson und Guimbellot suchen einen großen Teil der Entzündung in vorhergehenden Darmstörungen. Der Appendix hat teil an den Entzündungen des Darmes durch seinen Follikelreichtum. In den meisten Fällen ging chronische Obstipation voraus bis zur schwersten Enteritis. Die Bemerkung der vorhergehenden Enteritis ist nicht nur vom ätiologischen Gesichtspunkt aus interessant, sondern auch vom Gesichtspunkt der klinischen Erscheinungen der Entzündung.

Eine von vielen Autoren angefochtene Ursache stellt Rheindorf auf, wenn er erklärt, daß die Entstehung der Epitheldefekte im Appendix teils auf die toxisch, teils mechanisch das Epithel zerstörende Wirkungsweise der Oxyuren zurückzuführen sei, da sonst jegliche Anzeichen von Stenosen, Verwachsungen und Kotretention fehlten. Läwen und Rheinhardt dagegen behaupten für die Einlagerung der Oxyuren das Fehlen jeglicher reaktiver Entzündung der Vorgänge und proliferativer Gewebsprozesse. Aschoff meint, daß ein Zusammenhang nur dann anzuerkennen sei, wenn die Schleimhautspalten durch darinliegende Parasiten als Wurmkanäle erwiesen wären, und ferner, wenn wenigstens um einen Teil der Fälle um wurmhaltige Spalten herum eine entzündliche Gewebsreaktion nachweisbar sei.

Eine andere Theorie vertritt Kretz, indem er an Hand von 40

pathologisch-anatomisch-bakteriologischen Untersuchungen die Entwicklungsbilder von Appendicitis durch hämatogene Infektion zeigt. Meist ist der Streptokokkus beteiligt und setzt sich in einer Kappillare nahe dem Keimzentrum der Lymphfollikel in der Mukosa fest. Es kommt dann zu einem lokalen Entzündungsherd, der sich zurückbilden kann, oder in einen Substanzverlust der Schleimhaut ausgeht. Lotheisen fand selbst bei der Operation eines 9 Monate alten Knaben deutlich Stellen von follikulären Blutungen, an denen man in den Gefäßen die Bakterienemboli sehen konnte. An der Möglichkeit der Art dieser Infektion ist demnach nicht zu zweifeln, wenn auch Kretz vielleicht sie zu sehr in den Vordergrund stellte.

Was die klinischen Erscheinungen der Säuglingsappendicitis betrifft, so kommt es selten zu dem klassischen Bild der Appendicitis der Erwachsenen. Die Feststellung von Druckschmerzhaftigkeit und einer lokalisierten Bauchdeckenspannung ist durch Unruhe und Nichtbefragenkönnen des Kindes ausgeschlossen. Fast immer traten die Erscheinungen eines akuten Magen-Darmkatarrhs in den Vordergrund, der bei künstlicher Ernährung gar nicht so selten ist und mit dem sich auch meistens der Arzt zufrieden gibt. In 90% der im Schrifttum beschriebenen Fälle handelt es sich tatsächlich um künstlich ernährte Kinder, wie auch bei dem von uns beobachteten Säugling. Demnach scheint die künstliche Ernährung eine Hauptursache in der Appendicitisentstehung zu bilden. Gerade bei Säuglingen, deren Verdauungstraktus auf relativ unbedeutende qualitative und quantitative Änderungen der zugeführten Nahrung mit einer Entzündung zu reagieren pflegt, ist sehr oft Gelegenheit für eine Mitbeteiligung des lymphatischen Apparates des Wurmfortsatzes, der einen ähnlichen Aufbau wie der Darm zeigt, vorhanden. Gewöhnlich ist der Beginn durch Darmstörungen verdeckt, das Kind leidet an stinkenden Durchfällen oder an Stuhlverhaltung, bricht, hat Fieber und magert ab. Das Schreien verhindert einen Hauptschmerzpunkt festzustellen, der Leib ist aufgetrieben, die Peritonitis beginnt und meist erfolgt bald nach Beginn der Erkrankung der Exitus. Ein wichtiges Moment wird dem Verhalten der Stühle beigemessen, hartnäckige Obstipation und starke Durchfälle wechseln ab. Ein ähnliches Verhalten zeigt unsere eigene Beobachtung: stinkende, massige Stühle, Erbrechen, geblähter Leib und starke Bauchdeckenspannung; auf der rechten Seite konnte man einige Tage vor dem Exitus einen kleinen derben Knoten fühlen, vielleicht den abgekapselten Abszeß.

Man sieht also daraus, wie überaus schwer es ist bei dem rapiden Verlauf und den vorherrschenden Symptomen eines Magendarmkatarrhs das Richtige zu treffen. Manchmal ist man eher zur Annahme einer Colitis, eines Ileus oder einer eingeklemmten Leistenhernie geneigt. Auch der von uns beobachtete Säugling zeigte das Bild einer

Colitis eher, zumal die etwas ungeschickte künstliche Ernährung durch die Mutter diese Annahme unterstützen konnte. Anatomisch liegt die Ursache wohl in der Knickung des Wurmes 1 cm nach seiner Abgangsstelle vom Cöcum. Dadurch kam eine Stauung im distalen Ende zustande, der Grund zur Entzündung war gegeben; nur hier ist auch die Schleimhaut verändert, die Muskulatur durch das vorherliegende Hindernis stark hypertrophiert. Ob die Entzündung bis auf das intrauterine Leben des Säuglings zurückgeht, kann man nicht beweisen.

Wiederholt muß darauf hingewiesen werden, daß die ärztliche Untersuchung bei allen intestinalen Störungen des Säuglingsalters oder sonstigen unklaren Erkrankungen auch dem Appendix besondere Aufmerksamkeit schenken muß. Vielleicht kann die außerordentlich schlechte Prognose der Appendicitis dieses Alters besser gestaltet werden, wenn mit der Therapie zur rechten Zeit eingesetzt wird. In mehreren Mitteilungen ist klar gezeigt worden, daß Säuglinge, die in einer verzweifelten Lage schienen, durch eine Operation geheilt wurden.

Für die gütigen Anregungen zu vorliegendem Thema und die liebenswürdige Beratung bei der Zusammenstellung des Materials bin ich meinem Referenten, Herrn Dr. Singer, Professor am Pathologischen Institut des Krankenhauses Schwabing zu großem Dank verpflichtet. Auch Herrn Geheimrat Rommelt, Vorstand des Säuglingsheimes, München, Lachnerstraße, sei für die gütige Überlassung der Aufzeichnungen des Krankheitsfalles an dieser Stelle herzlich gedankt.

Literatur.

1. Werthman: Appendicitis beim Kleinkind. Zentralblatt für Chirurgie Bd. 58, II, 1931 S. 1934.
2. Drachter: Lehrbuch für Kinderheilkunde Band 9.
3. Jackson: A case of prenatal appendicite. Americ. journ. of med. sciences 1904 April.
4. Hill: Pränatale Appendicitis mit Ruptur. Amer. Journ. of discases of Children 1925 S. 86.
5. Gohrbandt-Karger: Chirurgie S. 472 bezw. 490.
6. Knepper: Appendicitis und fötale Peritonitis. Virchow Archiv Bd. 291 Heft 3 S. 741.
7. Berry, Lach und Renn: Aschoff, Lehrbuch der Pathologischen Anatomie.
8. Böhming: Zur Ätiologie der Appendicitis. Beiträge zur path. Anatomie Band 87, 1931.
9. Kirmisson und Guimbellot: Revue de Chirurgie 34/1906.
10. Rheindorf: Beitrag zur Appendicitisfrage beim Säugling und im frühesten Kindesalter. Virchow Archiv Bd. 240 S. 202.
11. Kretz: Über Appendicitis. Zeitschrift für Kinderheilkunde Band 28, 1907, S. 151.
12. Läwen und Reinhardt: Handbuch der speziellen path. Anatomie und Histologie Bd. IV, 3.
13. Lotheisen: Appendicitis beim Kleinkind. Zentralblatt für Chirurgie 59. Jhrg. 1932 S. 259.
14. Aschoff: Handbuch der spez. pathol. Anatomie und Histologie Bd. 4, 3.

Lebenslauf.

Unterzeichnete wurde am 26. Oktober 1912 als Tochter des Postassistenten Joseph Bärlehner zu Nürnberg geboren. Ich besuchte 9 Jahre das Realgymnasium der Englischen Fräulein in Regensburg und machte dort am 26. März 1931 das Abitur. Das medizinische Studium absolvierte ich mit 6 Semestern in Würzburg und 5 Semestern in München. Am 15. Dezember 1936 machte ich dann das Medizinische Staatsexamen. Seit 28. Dezember 1936 bin ich auf der Inneren Abteilung des Frauenkrankenhauses der Barmherzigen Brüder in Regensburg als Medizinalpraktikantin beschäftigt.

Käte Bärlehner.